

Określanie płci

- <http://www.archeo.uw.edu.pl/szablon.php?id=485>

OKREŚLANIE PŁCI



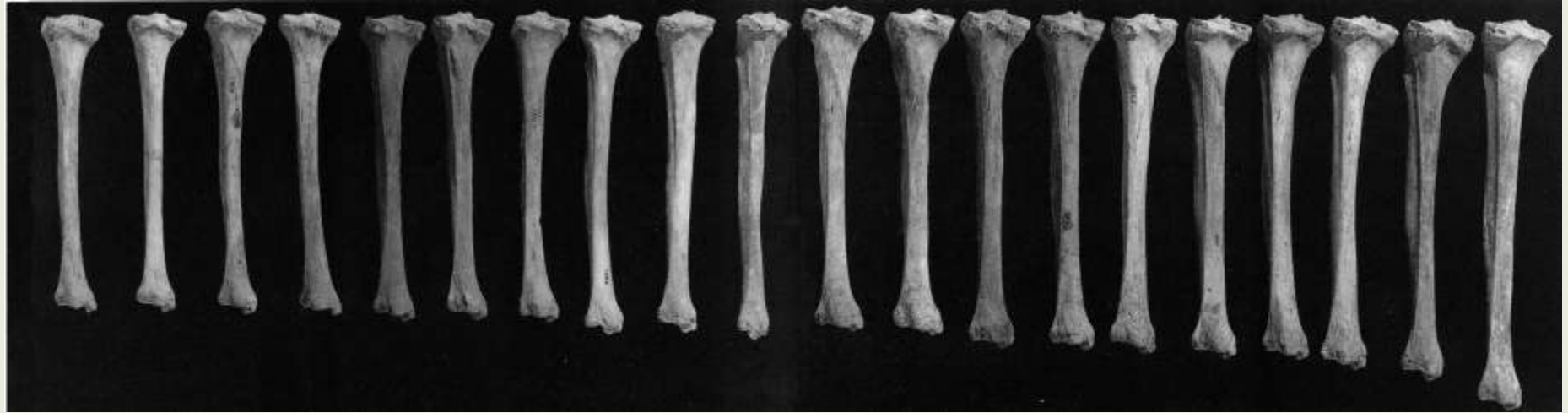Czasami do określania płci możemy posłużyć się założeniem, że kości mężczyzn są z reguły większe, a także masywniejsze i silniej urzeźbione (ze względu na większą masę mięśni)

OKREŚLANIE PŁCI



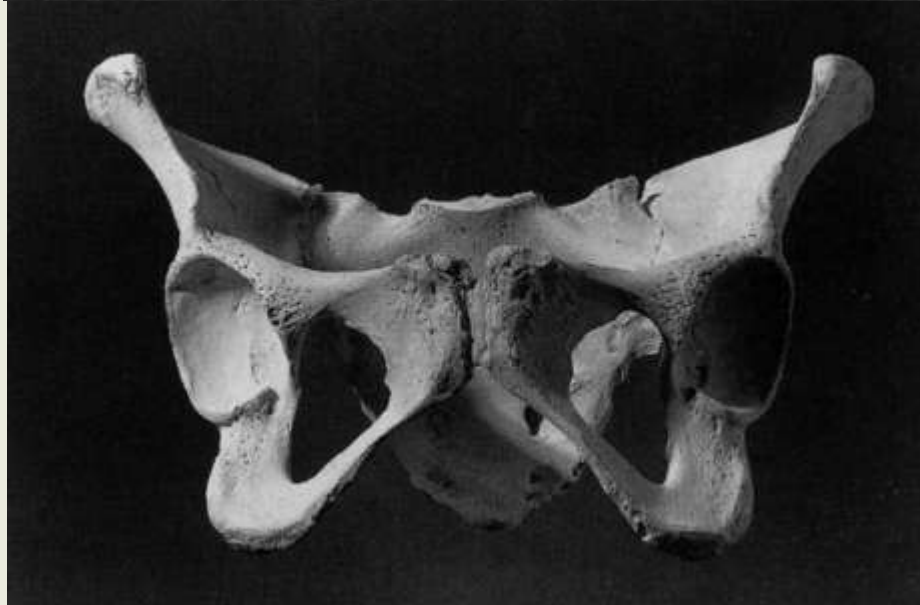
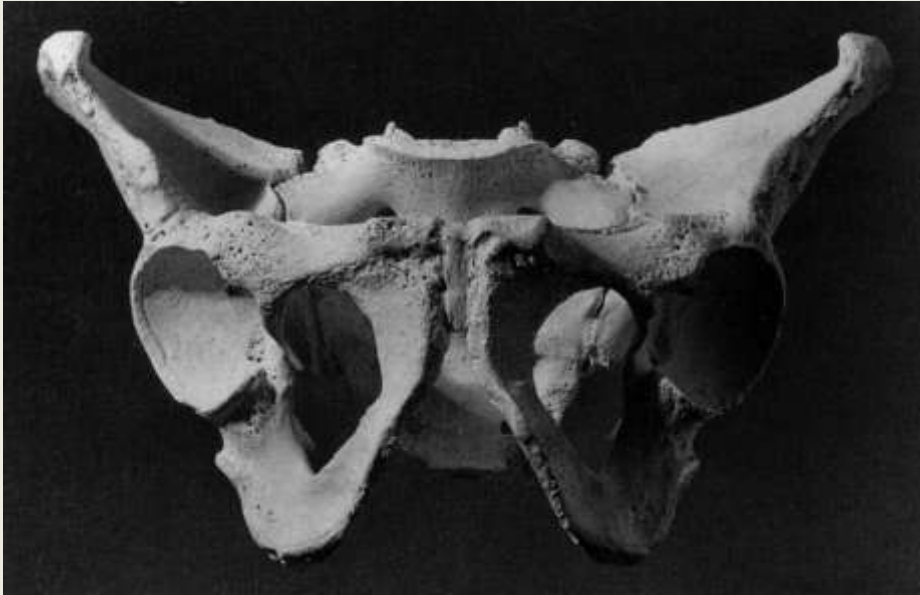Ale pamiętajmy, że każda reguła ma swoje wyjątki

OKREŚLANIE PŁCI

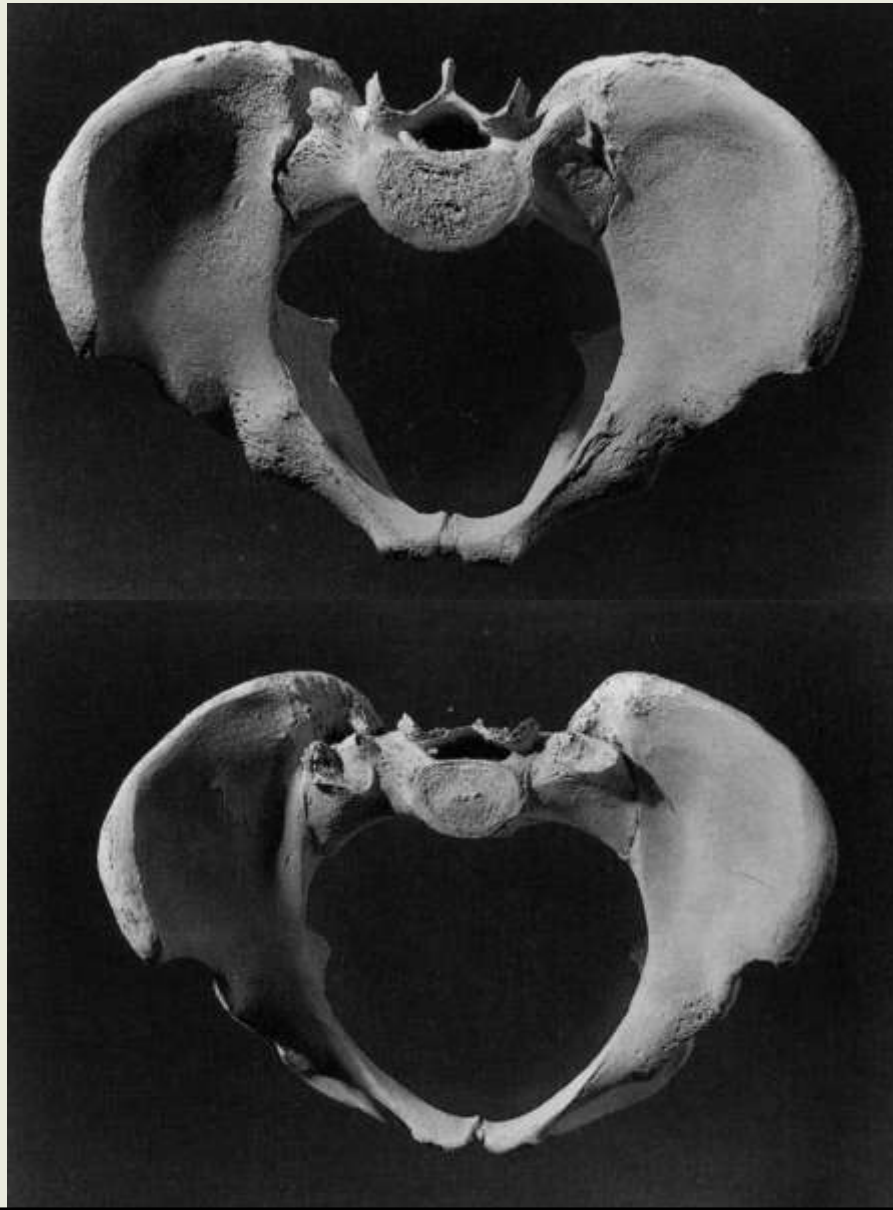


Czasami do określania płci możemy posłużyć się założeniem, że kości mężczyzn są z reguły większe, masywniejsze i silniej urzeźbione

OKREŚLANIE PŁCI



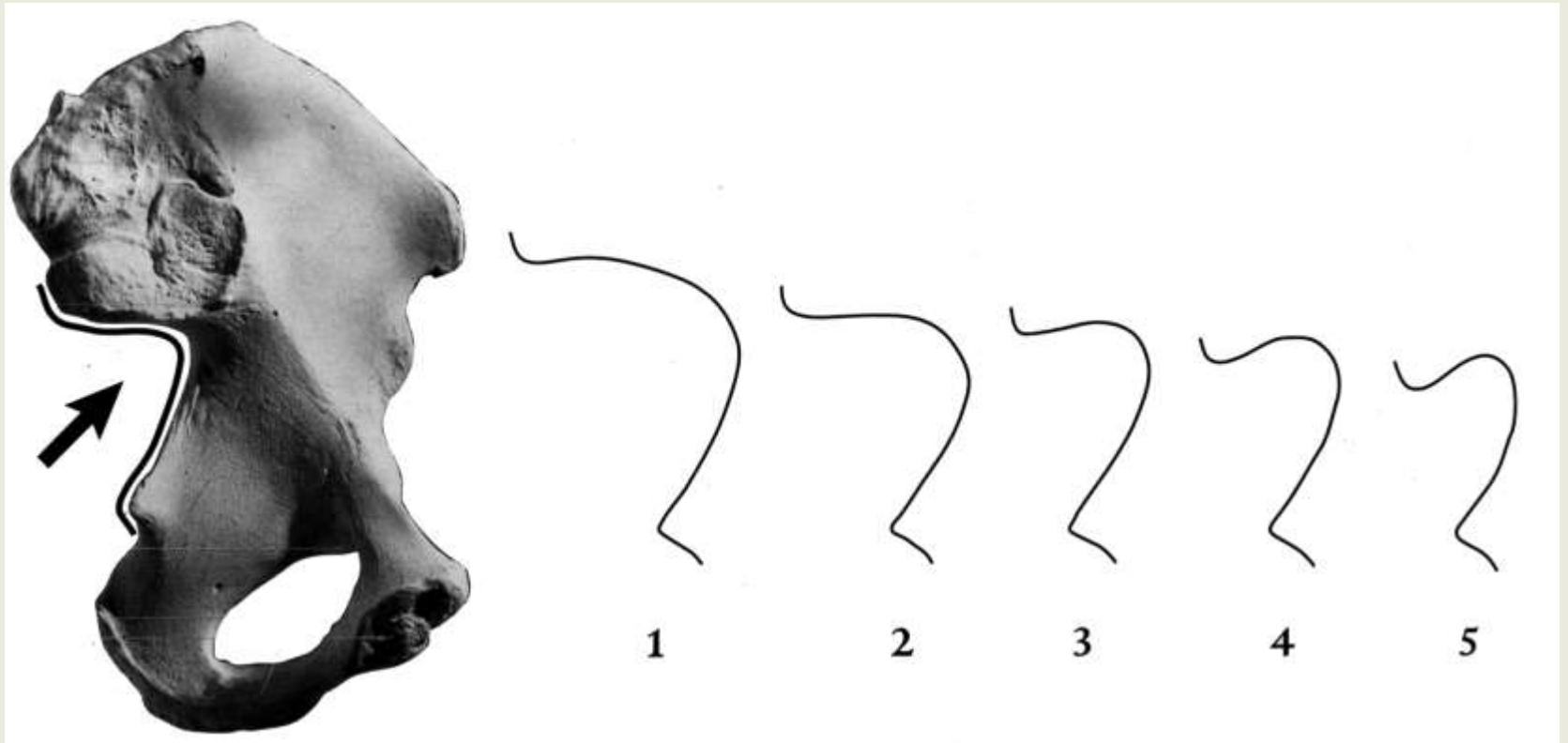
OKREŚLANIE PŁCI



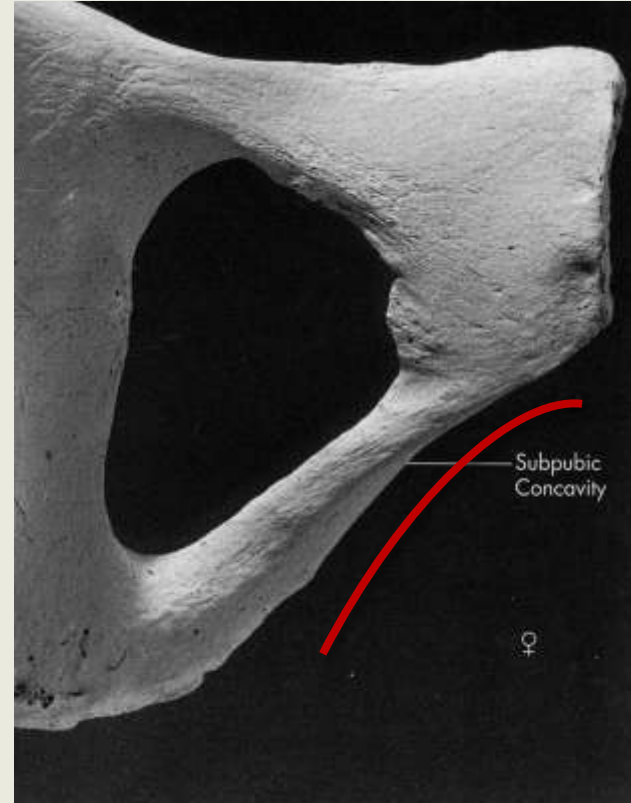
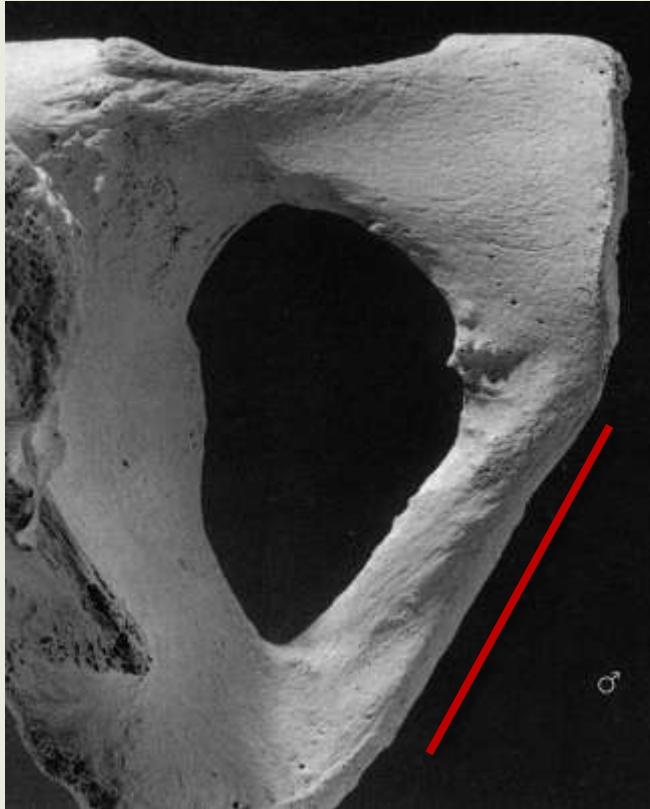
OKREŚLANIE PŁCI

Cecha	Mężczyźni	Kobiety
Kształt	wąska, wysoka, silniej urzeźbiona	szeroka, niższa, delikatniejsza
Talerze biodrowe	ustawione bardziej pionowo	ustawione bardziej poziomo
Gałęzie dolne k. łonowych	tworzą kąt podłonowy w kształcie litery V (70-75°)	tworzą łuk podłonowy w kształcie litery U (90-100°)
Grzebień łonowy	węższy i dłuższy	krótszy i szerszy
Wcięcie kulszowe większe	wąskie, głębokie, tworzy kąt zbliżony do ostrego	płytkie, szerokie, tworzy kąt zbliżony do rozwartego
Otwór zasłoniony	owalny, podstawą skierowana ku górze	trójkątny, wierzchołkiem skierowany ku przodowi
Panewka stawowa	duża, o średnicy około 52 mm, mniejsza odległość międzypanewkowa	mała, o średnicy około 46 mm, większa odległość międzypanewkowa
Powierzchnie uchowate	większe, sięgają S3	mniejsze, bardziej skośne, sięgają S2
Wzgórek	silnie wystający	nieznacznie wystający
Forma miednicy małej	stożkowata	walcowata
Kształt wchodu miednicy małej	podłużnie owalny, sercowaty	zaokrąglony, poprzecznie owalny
<i>Sulcus praeauricularis</i>	brak lub mało wyraźny	częsty i wyraźny
Gałęzie kulszowo-łonowe	słabo odgięte	wyraźnie odgięte
Guzek mięśnia groszkowatego	wyraźny	lekko zaznaczony
Wysokość spojenia łonowego	wysokie, powyżej 50 mm	niskie, do 45 mm
Grzebień kości biodrowej	mniej wygięty	wygięty w kształcie litery S

OKREŚLANIE PŁCI

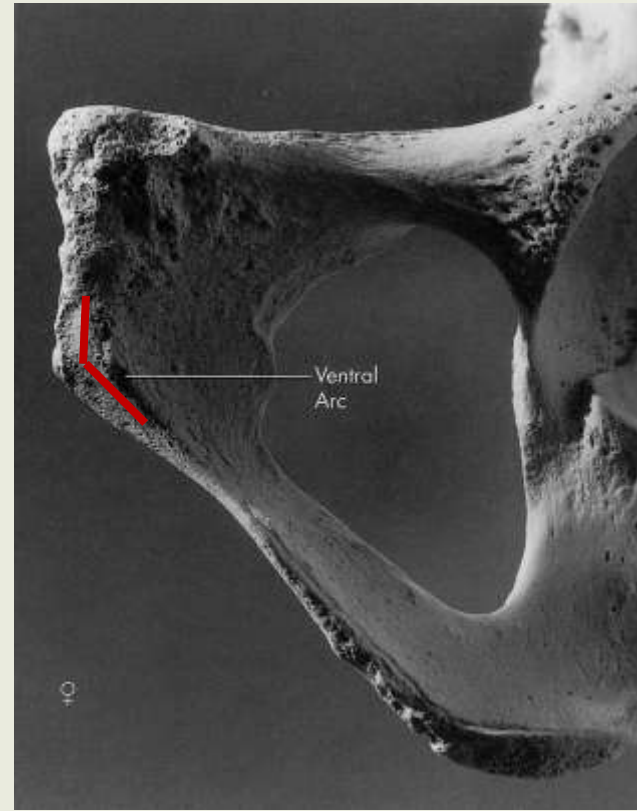
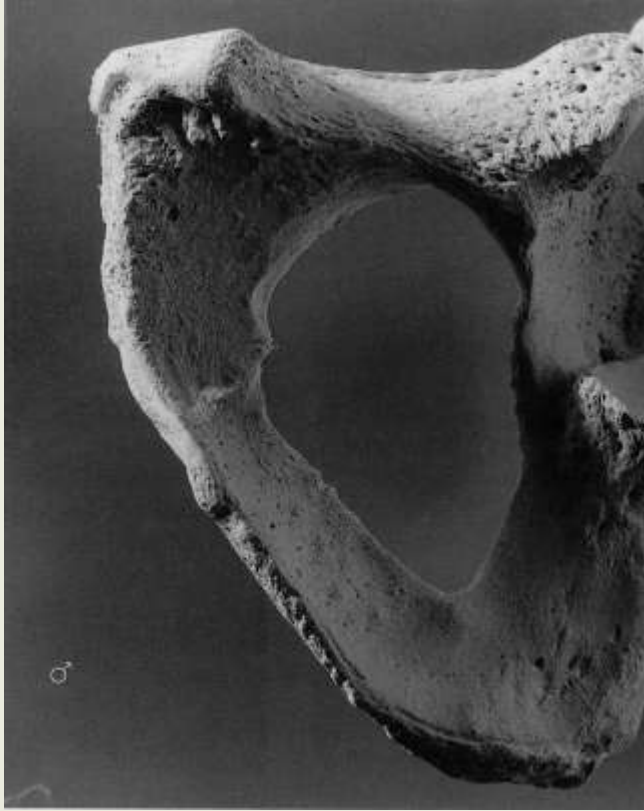

OKREŚLANIE PŁCI



wcięcie podłonowe

OKREŚLANIE PŁCI



łuk brzuszny

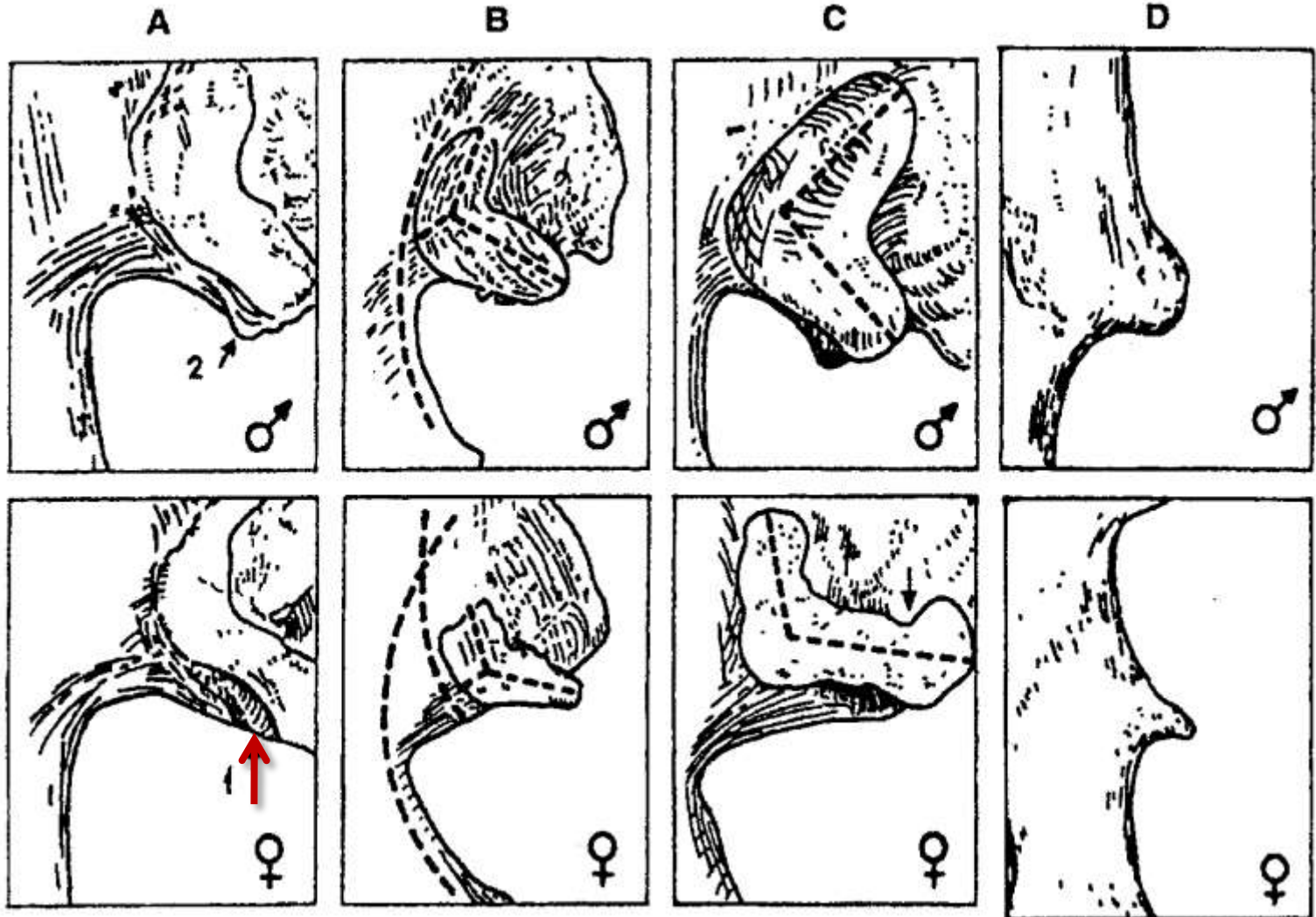
OKREŚLANIE PŁCI

*sulcus
preauricularis*

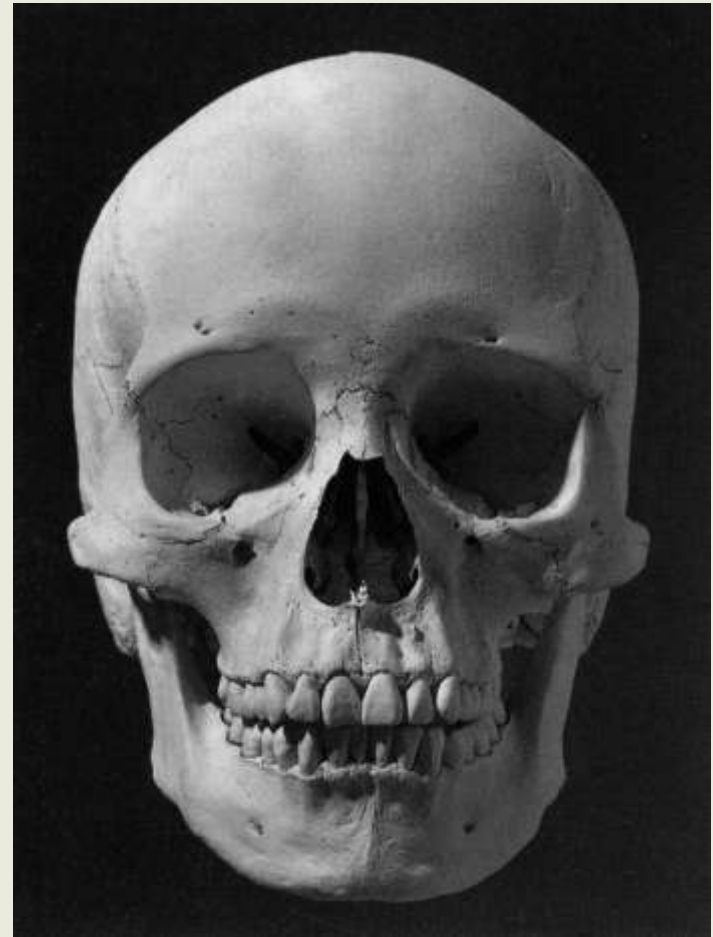
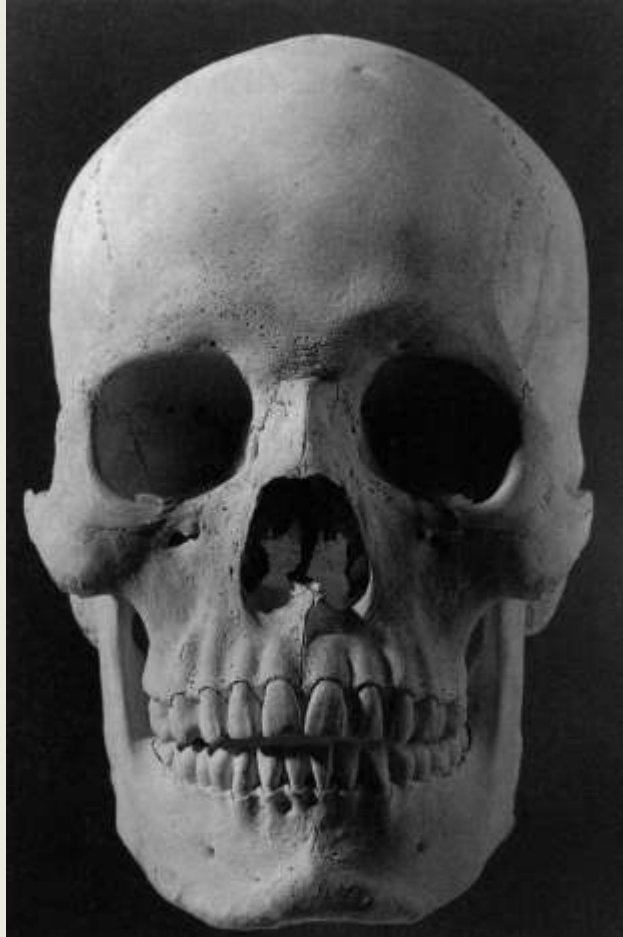
łuk pow. uchow. do
łuku wcięcia kulsz.

kąt i stosunek
ramion pow. uch.

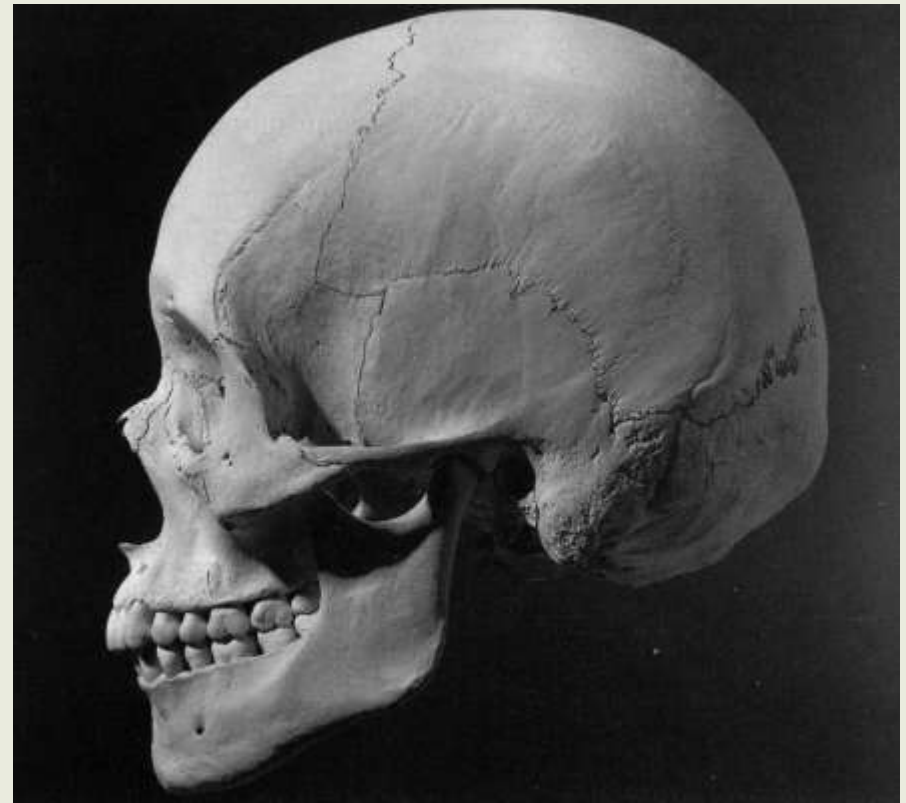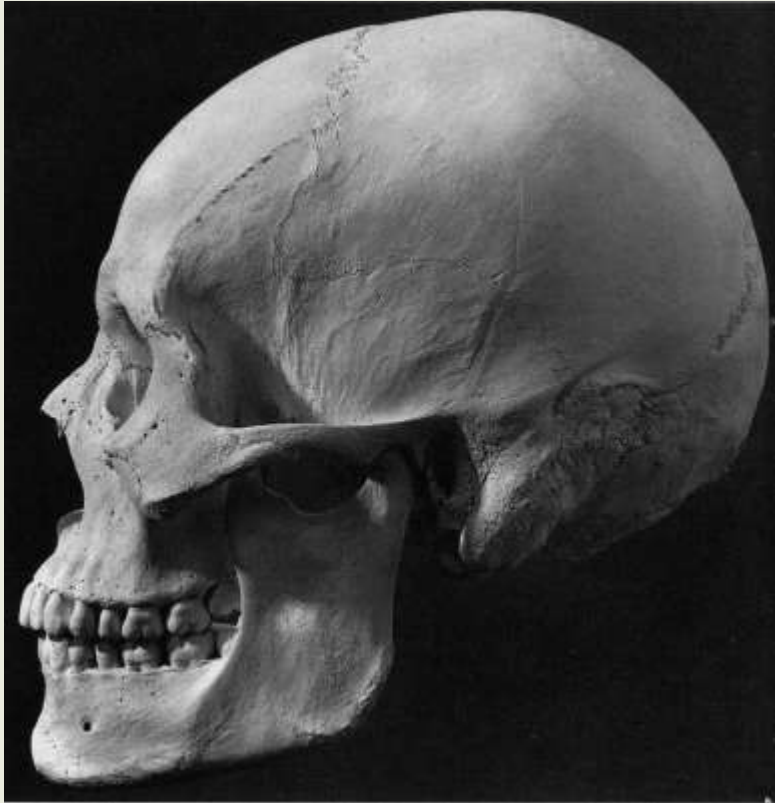
kolec kulszowy
(guzek mięśnia
aruszkwatego)



OKREŚLANIE PŁCI

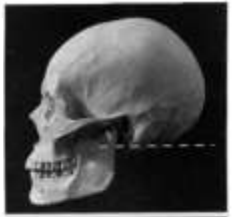

OKREŚLANIE PŁCI



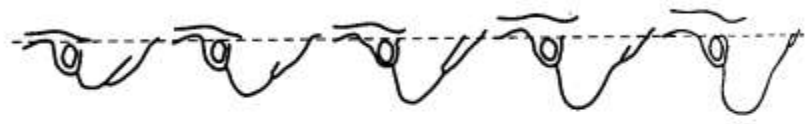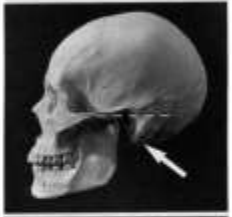OKREŚLANIE PŁCI

guzowatość
potyliczna
zewnątrzna

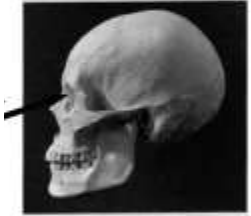

1 2 3 4 5

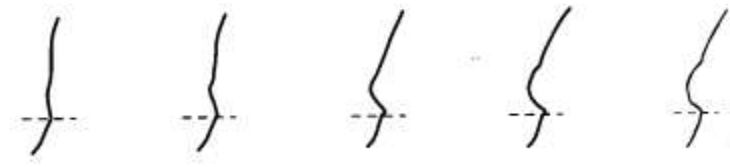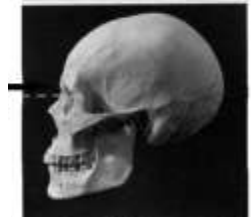wyrostek
sutkowy



górną
krawędź
oczodołu

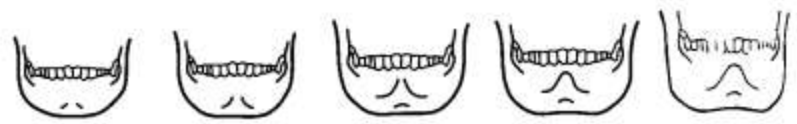
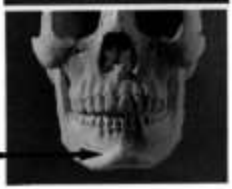
gładyszka



1 2 3 4 5

wyniosłość
bródkowa



OKREŚLANIE PŁCI

	Cecha	Wykształcenie cechy u mężczyzn i kobiet
1	Wielkość ogólna	czaszki męskie są większe
2	Jama oczodołu	mniejsza u kobiet
3	Powierzchnia otworu wielkiego	mniejsza u kobiet (średnio 691,7 mm ²) niż u mężczyzn (średnio 733,9 mm ²)
4	Wyrostki sutkowate	mniejsze u kobiet
5	Kresy skroniowe	wyraźniejsze u mężczyzn
6	Łuki nadoczodołowe	wyraźniejsze u mężczyzn
7	Wysokość czaszki	czaszki żeńskie są wyższe
8	Splaszczanie okolicy ciemieniowej	większe u kobiet
9	Ustawienie czoła	bardziej pionowe u kobiet
10	Guzy czołowe i ciemieniowe	silnie wykształcone u kobiet

OKREŚLANIE PŁCI

Cecha	Mężczyźni	Kobiety
Pojemność	—	mniejsza o 150 do 200 cm ³
Rzeźba potylicy i kresy karkowe	silnie wyrażona	słabo wyrażona lub brak
Kość czołowa	łuska pochylona	łuska słabo pochylona
Łuki nadoczodołowe	mierne do silnych	słabe do miernych
Oczodoły	niskie, szerokie, prostokątne o brzegach zaokrąglonych	wysokie o zaokrąglonym zarysie, brzegi ostre
Łuki jarzmowe	silne	słabe
Wyrostki sutkowate	średnie do dużych	małe do średnich
Żuchwa	większa, grubsza, cięższa, wyższe spojenie, szersze gałęzie, kąt mniejszy	delikatniejsza, spojenie niższe, niższy trzon, kąt bardziej rozwarty (ponad 125°)
Kość jarzmowa	wyższa i silniejsza	niższa i delikatniejsza

OKREŚLANIE PŁCI

- Metoda wielo cechowa

glabella
guzowatość potyliczna
wyrostek sutkowaty
oczodół
kąt żuchwy
bródka
wcięcie kulszowe
kąt podłonowy

	-2	-1	0	+1	+2
A					
B					
C					
D					
E					
F					
G					
H					

OKREŚLANIE PŁCI

Cecha	Nadkobieca (-2)	Kobieca (-1)	Neutralna (0)	Męska (+1)	Nadmęska (+2)	Waga
Guzy czołowe i ciemieniowe	wybitne	średnie	umiarkowane	niewyraźne	brak	1
<i>Glabella</i> , łuki nadbrwiowe	gładkie, czasem zaznaczone linią	słabo zaznaczone	zaznaczone	wyraźne zaznaczone	masywne, wystające	2
Wyrostek sutkowy	bardzo mały	mały	średni	duży	bardzo duży	2
Guzowatość potyliczna zewnętrzna	gładka	słabo widoczna	słaba	zaznaczona wyraźnie	masywna	2
Część łuskowa kości potylicznej	gładka	słabo wyniosłe ślady linii karkowych	zauważalne linie karkowe i grzebień potyliczny	Unie karkowe i grzebień potyliczny dobrze zaznaczone	bardzo silna rzeźba linii karkowych i grzebienia	1
Brzeg nadoczodołowy i wejście oczodołu	brzeg b. ostry, zaokrąglony	brzeg ostry, zaokrąglone	pośredni	brzeg lekko zaokrąglony, wejście lekko kwadratowe	brzeg zaokrąglony, kwadratowe	2
Łuk jarzmowy	bardzo cienki	cienki	pośredni	gruby	bardzo gruby	1
Powierzchnia kości jarzmowej	bardzo niska, gładka	niska, gładka	średnio wysoka, o wyraźnych zarysach	wysoka, o mocnych zarysach	bardzo wysoka, o bardzo mocnych zarysach	1
Trzon żuchwy na wysokości M2	bardzo wąski	wąski	pośredni	gruby	bardzo gruby	1
Trójkąt bródkowy	zaokrąglony, gładki	pośredni, lekko zaznaczony	pośredni, wyraźnie	odwrócony, kształtu litery T,	obustronna guzowatość	2

OKREŚLANIE PŁCI

Cecha	Nadkobieca (-2)	Kobieca (-1)	Neutralna (0)	Męska (+1)	Nadmęska (+2)	Waga
Miednica większa	bardzo niska, szeroka	niska, szeroka	średnie wysokości, pośrednia	wysoka, wąska	bardzo wysoka, wąska	1
Miednica mniejsza	bardzo szeroka, owalna	szeroka, owalna	średniej szerokości, okrągława	wąska, w kształcie serca	bardzo wąska w kształcie serca	1
Kąt podłonowy	do 100°	do 90°	do 75°	do 60°	do 45°	2
Otwór zasłoniowy	trójkątny o ostrym brzegu	trójkątny	pośredni	owalny o brzegu zaokrąglonym	owalny o brzegu zaokrąglonym	1
Wcięcie kulszowe większe	bardzo szerokie, płytkie	szerokie, płytkie	kształtu V, średnio głębokie	bardziej zamknięte, z tendencją do kształtu U	zamknięte, głębokie	2
Wskaźnik kulszowo-lonowy	115-106	105-96	95-90	89-80	79-70	2
Wskaźnik biodrowo-kulszowy	x-99	100-121	122-129	130-149	150 -x	
Kość krzyżowa	bardzo szeroka, niska	szeroka, niska	wąska, pośredniej wysokości	wąska, wysoka	bardzo wąska, bardzo wysoka	1
Głowa kości udowej	x-40	41-43	43,5-44,5	45-47	48 -x	2
<i>Linea aspera</i>	brak	słaba, zaznaczona tylko bocznie	pośrednia, zaznaczona obustronnie	wąska, wysoka	bardzo wąska, bardzo wysoka	1