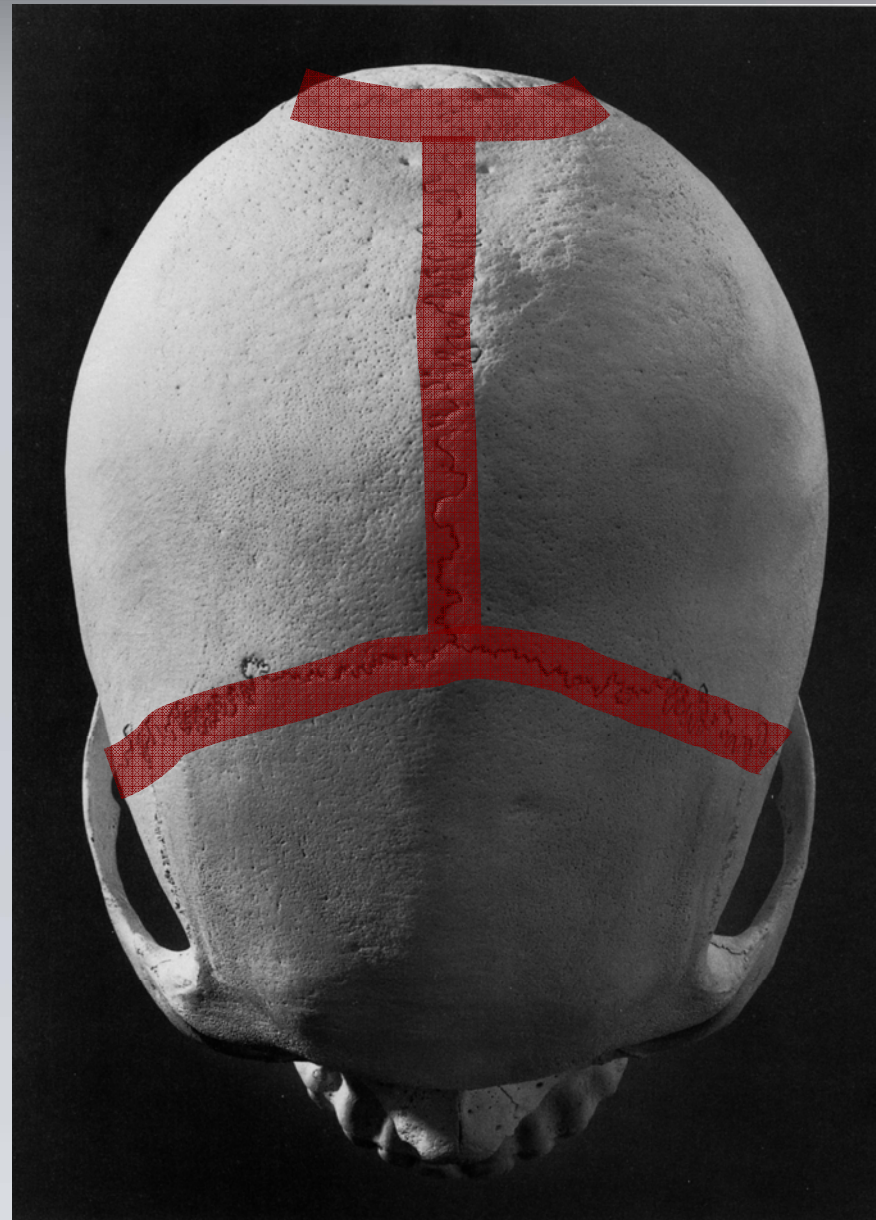



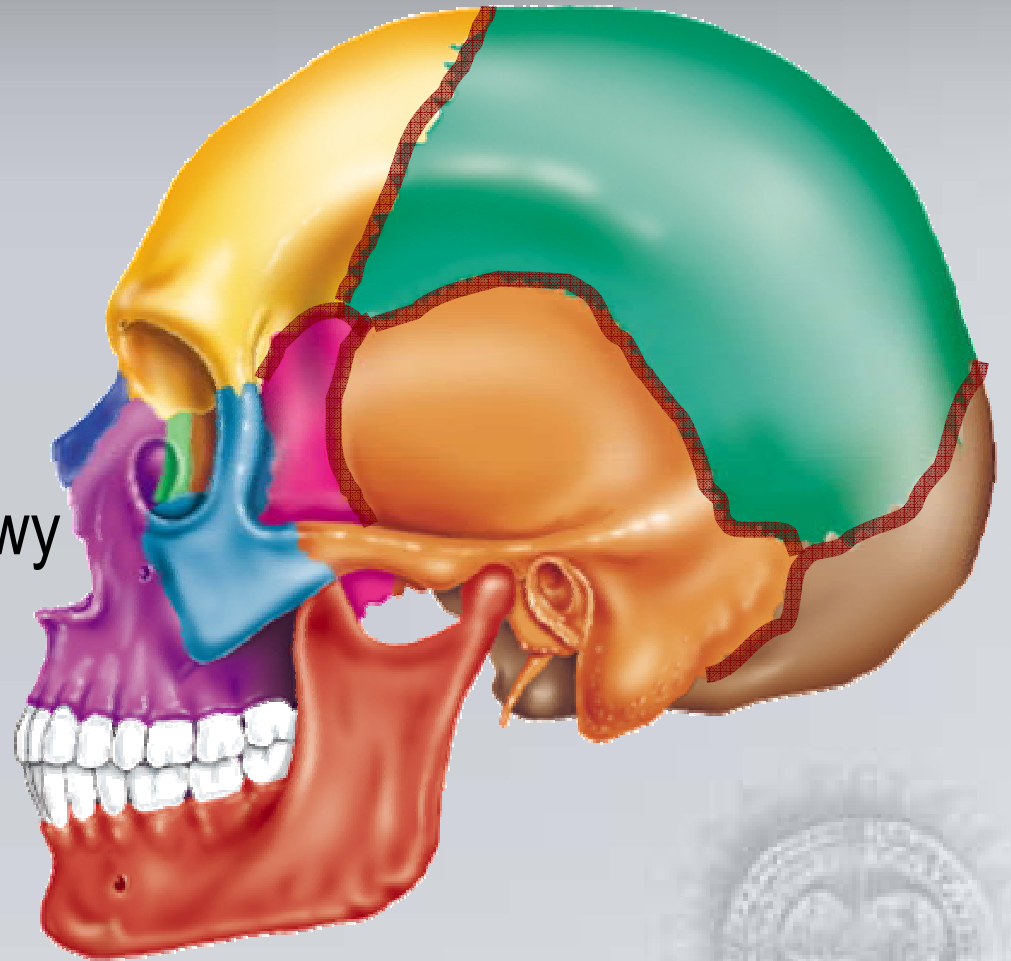
Szwy czaszkowe

- szew strzałkowy
- szew węgłowy
- szew wieńcowy




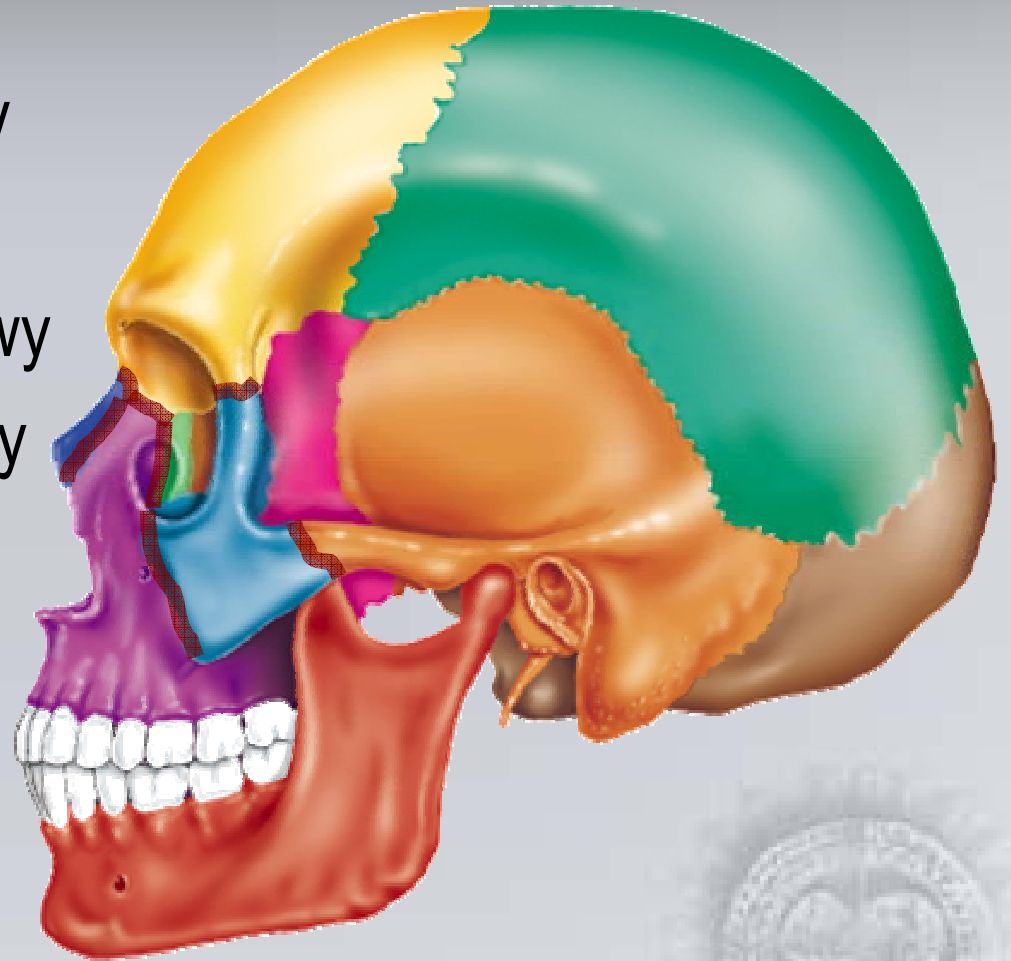
Szwy czaszkowe

- szew wieńcowy
- szew węglowy
- szew klinowo-czołowy
- szew klinowo-skroniowy
- szew klinowo-ciemieniowy
- szew ciemieniowo-skroniowy



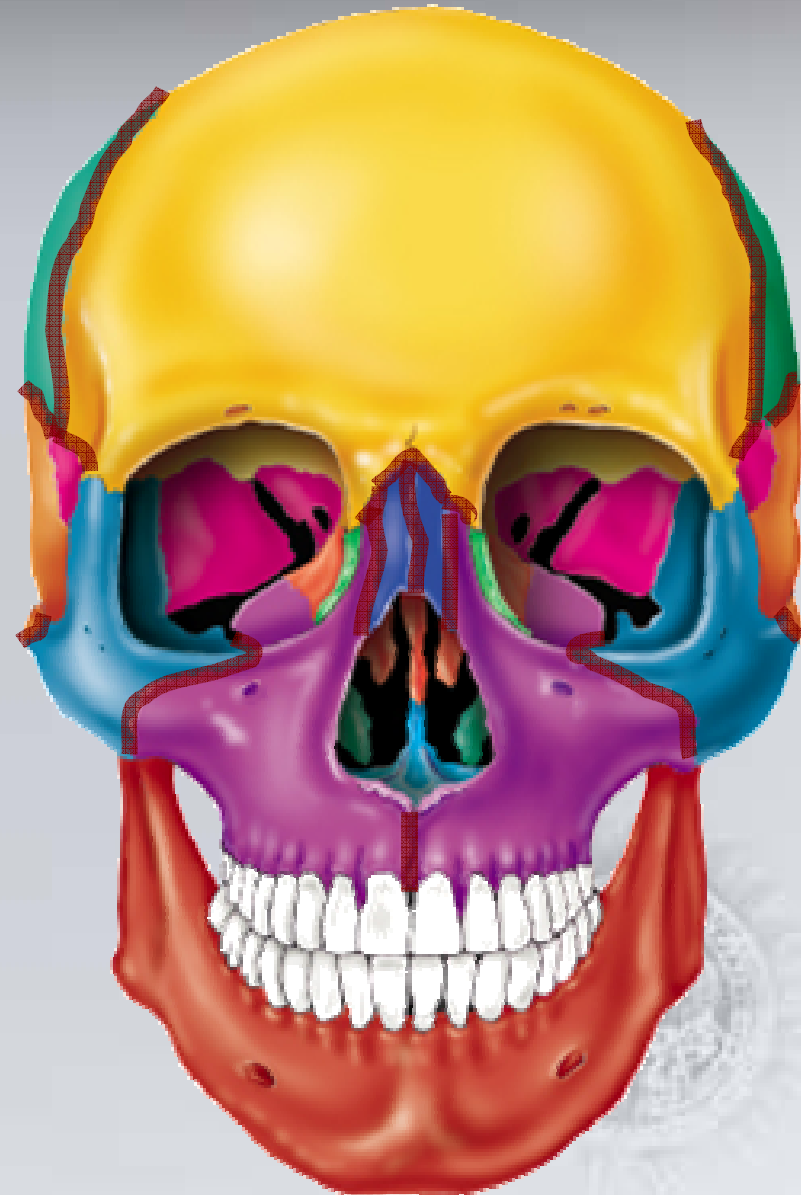Szwy czaszkowe

- szew czołowo-nosowy
- szew czołowo-szczękowy
- szew czołowo-jarzmowy
- szew jarzmowo-szczękowy
- szew skroniowo-jarzmowy
- szew nosowo-szczękowy

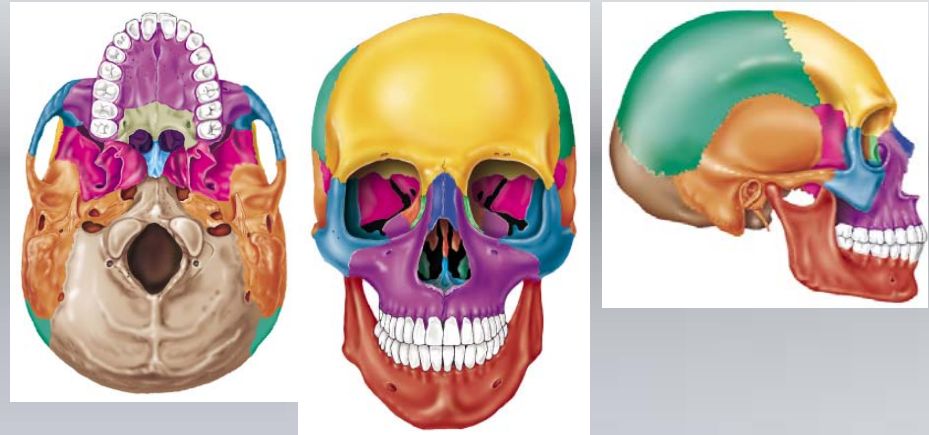

Szwy czaszkowe

- szew wieńcowy
- szew klinowo-czołowy
- szew ciemieniowo-skroniowy
- szew czołowo-nosowy
- szew czołowo-szczękowy
- szew jarzmowo-szczękowy
- szew skroniowo-jarzmowy
- szew nosowy/międzynosowy
- szew nosowo-szczękowy
- szew
szczękowy/międzyuszczękowy



Zęby



siekacze **I**

kły **C**

przedtrzonowe **P**

trzonowe **M**

zęby mleczne

$i^1 i^2 c^1 m^1 m^2$

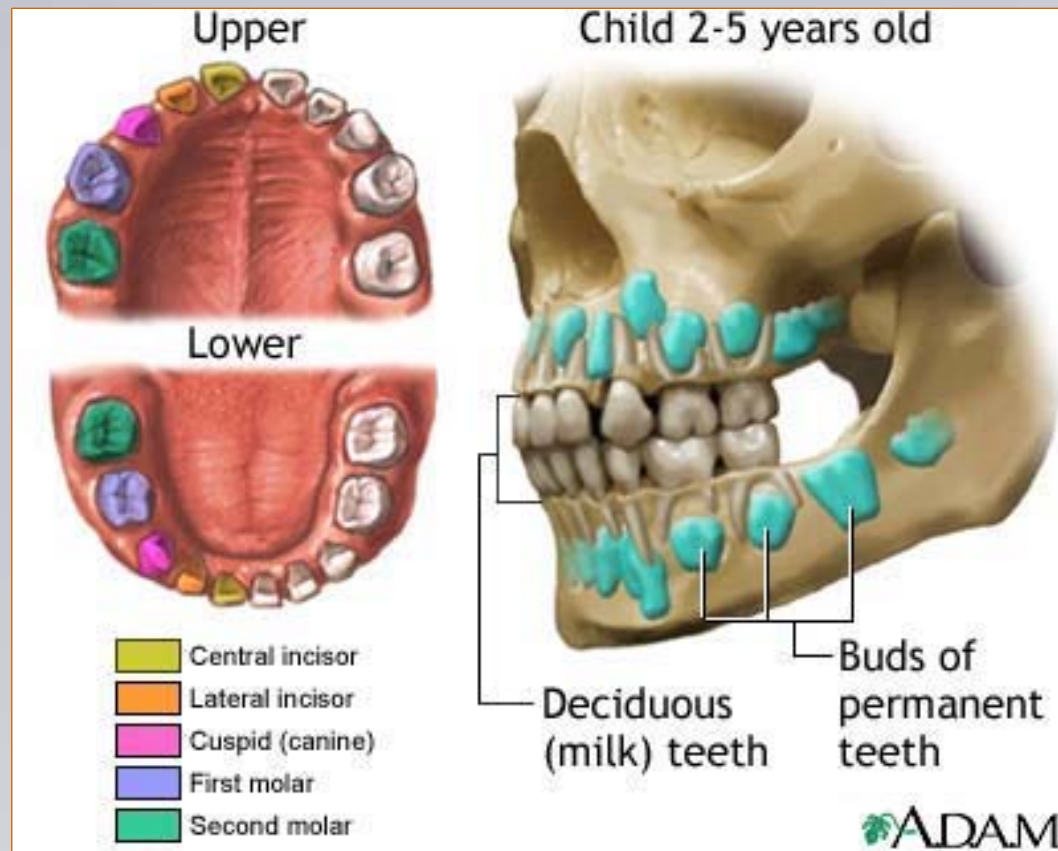
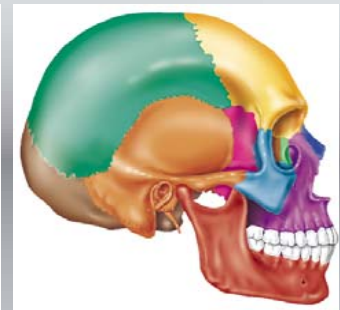
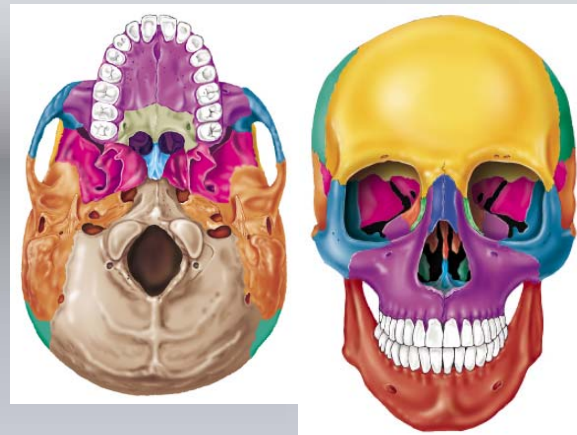
$i_1 i_2 c_1 m_1 m_2$

zęby stałe

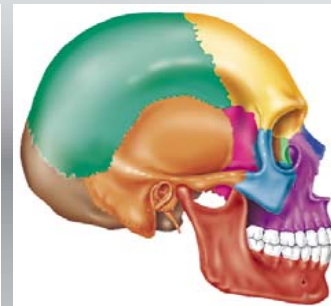
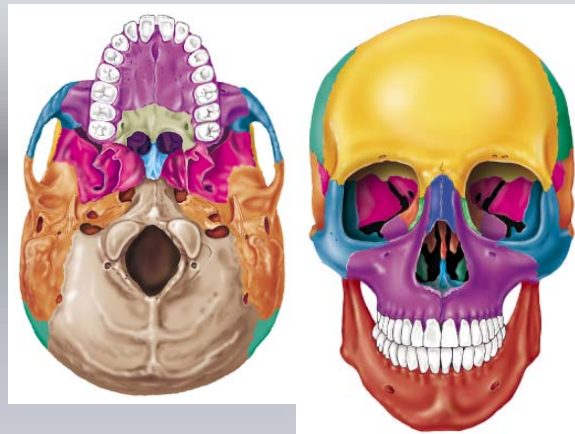
$I^1 I^2 C^1 P^1 P^2 M^1 M^2 M^3$

$I_1 I_2 C_1 P_1 P_2 M_1 M_2 M_3$

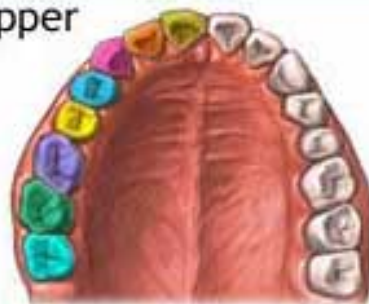
Zęby



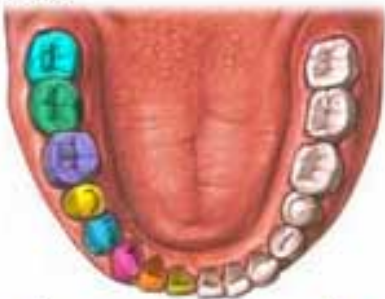Zęby



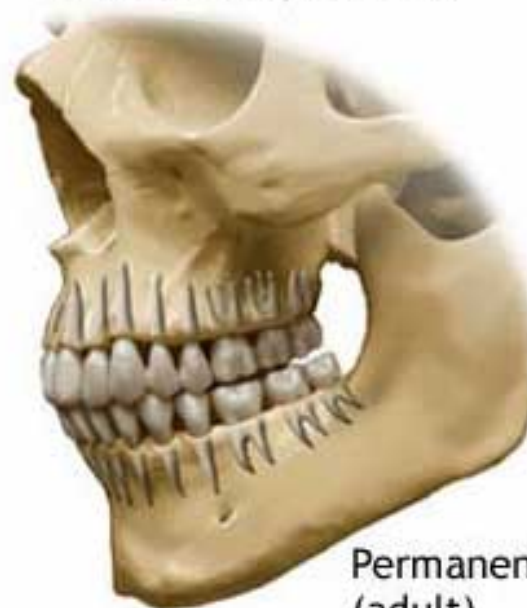Upper



Lower



Adult 21-25 years old



Permanent
(adult)
teeth

- | | |
|---|--|
|  Central incisor |  Second premolar (bicuspid) |
|  Lateral incisor |  First molar |
|  Cuspid (canine) |  Second molar |
|  First premolar (bicuspid) |  Third molar |

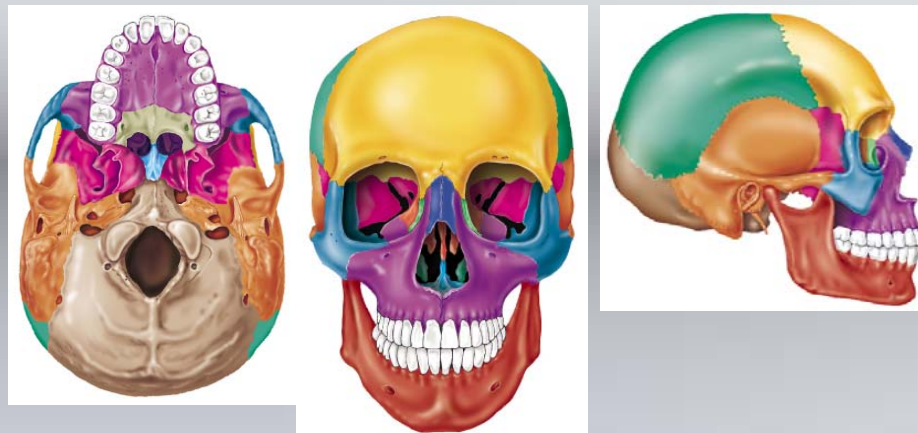
 ADAM.



Zęby

a-e zęby mleczne

1-8 zęby stałe



e	d	c	b	a	a	b	c	d	e
e	d	c	b	a	a	b	c	d	e

8	7	6	5	4	3	2	1	1	2	3	4	5	6	7	8
8	7	6	5	4	3	2	1	1	2	3	4	5	6	7	8

6	e	d	c	2	1	1	2	c	^p d	e	6
6	e	d	c	2	1	1	2	c	d	e	6

r

- ∅ = brak zęba, obecny zębodół
- * = obecny ząb, brak zębodołu
- X = ząb utracony premortem
- ∇ = ząb jeszcze nie wyrżnięty
- ⊗ = ząb prawdopodobnie wyrzynający się
- X_P = ząb z ubytkiem próchnicznym
- X_R = ząb z ropniem zębowym